EIN BEITRAG ZUR CASUISTIK

DER

NUCLEÄREN OPHTHALMOPLEGIE.

INAUGURAL-DISSERTATION

ZUR

ERLANGUNG DER DOCTORWÜRDE

VORGELEGT DER

HOHEN MEDICINISCHEN FACULTÄT DER UNIVERSITÄT BASEL

VON

ALFRED CHRIST,

PRAKT. ARZT.

LEIPZIG,

DRUCK VON J. B. HIRSCHFELD.

1890.

Genehmigt auf Antrag von Herrn Prof. IMMERMANN.

MEINEM VEREHRTEN LEHRER

UND FRÜHEREN CHEF

HERRN PROF. H. IMMERMANN

IN DANKBARKEIT UND HOCHACHTUNG

GEWIDMET.

Digitized by the Internet Archive
in 2026

https://archive.org/details/IA41548815_0149

Die Lehre von der nucleären Ophthalmoplegie, welche erst in der neuesten Zeit Gegenstand genauerer Untersuchungen geworden ist, wird, obschon sie jetzt wesentlich abgeklärt vorliegt, noch nicht einer sorgfältig weitergeführten Casuistik entbehren können. Denn die bisher vollständig beobachteten Fälle sind nicht allzu zahlreich und unter sich sehr ungleichartig. Es soll deshalb hier ein Krankheitsbild besprochen werden, welches in mehr als einer Hinsicht bemerkenswerth erscheint.

Als Assistenzarzt der medicinischen Klinik in Basel hatte ich Gelegenheit, den Fall andauernd zu beobachten und nach dem letalen Ausgange die anatomische Untersuchung desselben vorzunehmen.

Krankengeschichte. Der 18j. Schlosser Joseph A. stammt aus vollkommen gesunder Familie; seine Eltern sind aus dem Kanton Luzern hierhergekommen. Im Alter von 3 Jahren soll er nach der Erzählung des Vaters an einer fieberhaften Krankheit gelitten haben, welche der Arzt als Gehirnentzündung bezeichnete. Seither blieb er ganz gesund und entwickelte sich körperlich und geistig in Schule und Handwerk zu einem tüchtigen Arbeiter. Weder er selbst, noch der Vater weiss sich irgend eines Ereignisses zu erinnern, welches als Trauma gewirkt haben könnte.

Mitte März 1889 kam es ihm bei der Arbeit öfters vor, als ob ein Nebel sich vor das eine oder andere Auge lagerte. Im genauen Zusehen dadurch gestört, begab er sich Anfangs April in die ophthalmologische Poliklinik. Dort wurde zunächst beiderseits leichte Conjunctivis catarrhalis, geringe Refractionsanomalie (l. M 1,0, r. H 1,0) und vollkommen normaler Augenhintergrund gefunden.

Nachdem der Katarrh geheilt war, bekam Pat. eine passende Brille und fühlte seine Beschwerden gebessert.

Mitte Juli aber stellte er sich wieder ein. Er fühlte seit 2 Wochen Müdigkeit in den oberen Augenlidern. Mit Anstrengung konnte er dieselben zwar hinreichend heben; doch fielen sie bald wieder herab. Ausser deutlicher doppelseitiger unvollständiger Ptosis wurde nun starke Herabsetzung des Accommodationsvermögens gefunden. Beide Papillen erschienen leicht geröthet, die Venen des Augenhintergrundes stark gefüllt.

Nach wenigen Tagen zeigte es sich auch, dass die Bulbusbewegungen nach oben und unten eingeschränkt waren, während die Seitwärtsbewegungen vollkommen ausgiebig blieben. Die Gesichtsfelder waren ganz normal, die Accommodation hatte sich etwas gehoben.

In diesem Zustande wurde Pat. Ende Juli in die ophthalmologische Klinik aufgenommen und hier während des folgenden Monats anhaltend beobachtet, innerlich mit Jodkalium, äusserlich mit dem constanten Strome behandelt.

Die bisher aufgezählten Störungen waren während dieser Zeit fortwährend geringen Schwankungen unterworfen, so dass einmal die oberen Lider nicht bis zum oberen Pupillarrande, ein anderes Mal darüber hinaus gehoben wurden, dass die Prüfung des Accommodationsvermögens ziemlich verschiedene Werthe zu verschiedenen Zeiten ergab und die Bulbusbewegungen oft ausgiebiger, oft beschränkter erschienen. Als neu trat hinzu Trägheit, und schliesslich bei der Entlassung vollkommener Ausfall der Pupillenreaction gegen Licht und bei Accommodation, weiterhin ganz allmählich hervortretende Schläfrigkeit.

Der Augenspiegelbefund war jeweilen normal (die anfangs beobachtete Hyperämie nicht mehr erwähnt), die Sehschärfe hatte ganz wenig abgenommen; wegen der etwas gebesserten Accommodation fühlte aber der Pat. bei seinem Austritte seine Augen leistungsfähiger, als zuvor.

Weder Kopfschmerzen, noch irgend welche andere Sensibilitätsstörungen waren bisher aufgetreten. Gesichtsfelder, Farbensinn, Geruch, Gehör, Geschmack, sowie Motilität wurden unbetheiligt gefunden.

So trat Pat. Ende August in die medicinische Klinik ein. Die genaue Untersuchung der inneren Organe ergab nichts Auffälliges. Sehnen- und Hautreflexe, Sensibilität, besonders auch im Bereiche des Trigeminus, und Motilität waren sonst überall normal.

Was nun die Augen anbetrifft, welche in der folgenden Zeit ausser auf der medicinischen Abtheilung auch regelmässig in der ophthalmologischen Poliklinik untersucht wurden, so war in den nächsten Wochen das Krankheitsbild andauernd folgendes:

Es fiel zunächst auf, dass geringgradiger Strabismus divergens und supravergens sinister bestand; die genauere Prüfung ergab eine Ablenkung des linken Auges von 22° nach aussen und 12° nach oben. Beim Blicken nach verschiedenen Richtungen zeigten beide Augen leichten Nystagmus rotatorius. Die Prüfung auf Doppelbilder ergab negatives Resultat.

Zur genauen Feststellung der Lähmungserscheinungen wurde die Methode der Blickfeldbestimmung am Perimeter[1]) verwendet; die Anweisung zu derselben verdanke ich Dr. Hübscher, früherem Assistenten

---

1) E. Landolt, Étude sur les mouvements des yeux à l'état normal et à l'état pathologique. Extrait des Archives d'Ophthalmologie. Nov.-Déc. 1881.

von Dr. Landolt. Sie ergab die beistehenden Figuren und zwar ziemlich übereinstimmend zu verschiedenen Zeiten (Mitte September bis An-

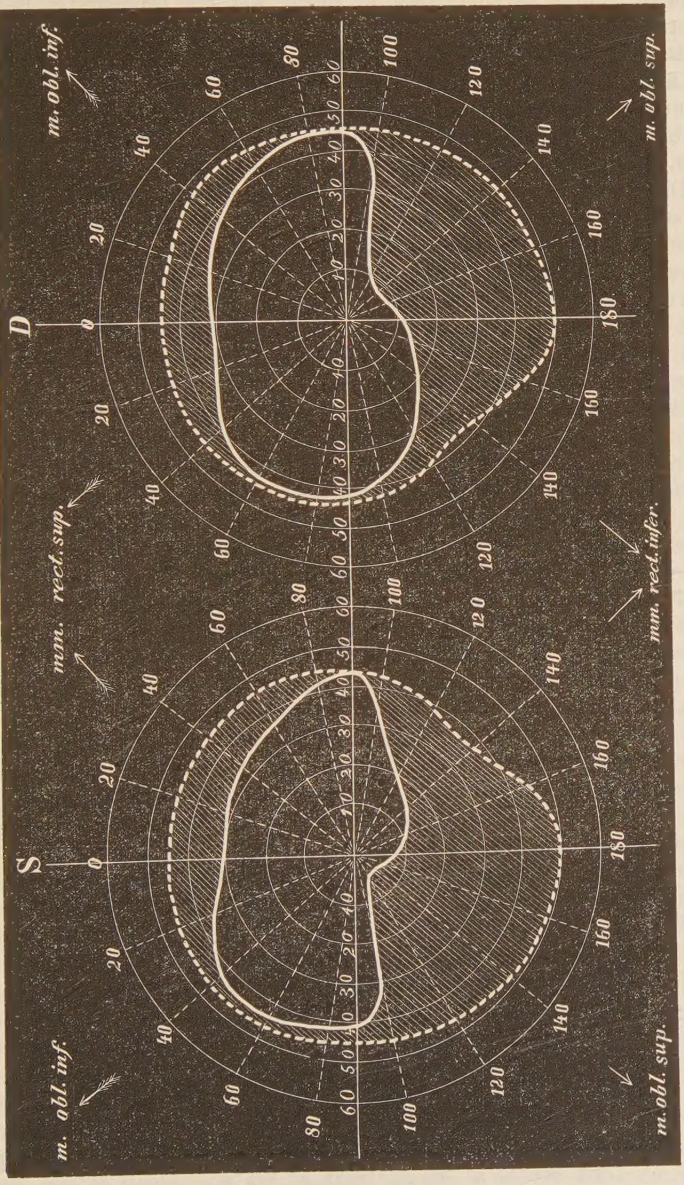

Fig. 1.

Die punktirte Linie begrenzt das normale Blickfeld, die ausgezogene das in unserem Fall erhaltene.

fangs October). Es ging also daraus hervor, dass eine vollständige Paralyse des N. trochlearis bestand und von den im Bereiche des N. oculomotorius liegenden Muskeln M. rectus inferior stark, rectus superior und obliquus

inferior in etwas geringerem Maasse, rectus medialis gar nicht betheiligt war. Die Lähmung war, obschon beiderseits die entsprechenden Muskeln betreffend, doch asymmetrisch in Bezug auf die Intensität. Beide Abducentes waren völlig unberührt.

Dazu kam nun vollständige beiderseitige Ptosis. Wurde die Stirnhaut auf den Arcus superciliares durch Fingerdruck fixirt und so die Wirkung des M. frontalis ausgeschlossen, so war nicht die geringste Hebung des oberen Augenlides mehr möglich. Dagegen öffnete Pat. mit Hülfe des M. frontalis die Lidspalte öfters auf 6—8 Mm.

Die Function der inneren Augenmuskeln war noch Schwankungen ausgesetzt; so glaubte Prof. Naunyn, als er Anfangs September hier in Basel den Kranken gelegentlich sah und deutliche Pupillenreaction bei ihm auslösen konnte, externe Ophthalmoplegie und damit wahrscheinlich functionelle Störung annehmen zu dürfen; doch blieben schon früher öfters und von Ende September an dauernd die Pupillen bei mittlerer Weite reactionslos; die Accommodationsbreite verminderte sich wieder und wurde zur selben Zeit gleich Null. Der Augenspiegelbefund blieb vor der Hand ganz normal; die Sehschärfe hielt sich zwischen $^2/_3$ und 1, wie früher.

Zu diesen Erscheinungen im Bereich der Augen traten Anfangs September 2 weitere Dinge hinzu. Einmal fiel auf, dass beim Lachen und Pfeifen das Gebiet der linken mittleren Facialisäste etwas schlaffer blieb. Diese Parese verlor sich nach einigen Wochen wieder vollständig. Zweitens aber fing Pat. an, über Ohrensausen und bald darauf über Schwerhörigkeit zu klagen. Die genaue von Herrn Docent Siebenmann vorgenommene Gehörprüfung ergab eine bedeutende Herabsetzung des Hörvermögens für Kopfknochenleitung, eine dieselbe noch übersteigende Herabsetzung des Hörvermögens für Luftleitung, Unvermögen, Töne unter A^1 zu percipiren, ein starkes, die Untersuchung sehr störendes subjectives Nachklingen sehr hoher (rechts) und tiefer (beiderseits) Töne.

Geistig zeigte Pat. gar keine Veränderung. Der intelligente Bursche wusste sich mit verschiedenen Spielen und der ihm zur Unterhaltung angewiesenen Gartenarbeit bestens abzufinden; höchstens konnte in der Folgezeit sein Bestreben auffallen, durch tölpelhaftes und drolliges Benehmen seine Genossen zu belustigen.

Die Schläfrigkeit nahm zu. Oefters schlief Pat. sofort ein, sobald er sich, bei hellem Tage, in einen Lehnstuhl gesetzt hatte. In der Nacht schlief er sehr fest; nur mit grosser Mühe war er auch Morgens zu wecken. Damit mochte die hier und da erfolgte Enuresis nocturna zusammenhängen.

Gegen Ende September wurde der bis dahin immer gut gebliebene Gang des Pat. schwankend, zunächst freilich nur, wenn derselbe nicht weiter darauf achtete; wurde er aufgefordert, ordentlich geradeaus zu marschiren, so war keine Störung bemerkbar.

Gegen Ende October ergab die Untersuchung des Gehörs Folgendes: Es wurden keine subjectiven Geräusche mehr gefunden, H für C am Ohre = Null, Wiber (vom Scheitel) = Null für alle Stimmgabeln, Tonperception durch Luft rechts a^4 bis A, links a^3 bis a^2. Doch schien jetzt und später noch das Gehör raschem Wechsel unterworfen zu sein, da Pat. im mündlichen Verkehr bald ganz leicht verstand, bald nur durch Zeichen zu beeinflussen war.

Ende October wurde auch zuerst im rechten Auge ophthalmoskopisch beginnende Neuritis optica, im linken leichte Röthung und Verwischung der Papille bemerkt. Die Sehschärfe hatte links etwas abgenommen.

Anfangs November traten gastrische Störungen auf; sie wurden zwar durch die Behandlung zunächst gehoben, setzten aber nach einiger Zeit wieder mit belegter Zunge und Appetitlosigkeit ein.

Immer mehr drängte sich nun die Gehstörung in den Vordergrund des Krankheitsbildes; Pat. fiel zunächst öfters zu Boden, wenn er sich frei herum bewegte und war dann gegen Mitte November überhaupt nicht mehr im Stande, ohne Unterstützung zu gehen, da er sonst immer nach hinten und meist zugleich nach links überstürzte, während er das Bein zum Ausschreiten hob. Schwindelgefühl bei Ruhelage fehlte vollkommen.

Erst zu dieser Zeit fing er an, zeitweise über nicht sehr heftige Schmerzen in der Occipitalgegend zu klagen.

Am 18. November wurde Pat. von Herrn Prof. Immermann klinisch vorgestellt. Was die Lähmung der Augenmuskeln anbetrifft, so verhielten sie sich dem früheren Untersuchungsbefunde entsprechend; nur waren seit einigen Tagen die Pupillen ungleich, die rechte weiter als die linke, beider Reactionsarten verlustig. Die Accommodation war fast ganz erloschen, die Sehschärfe beiderseits auf $^2/_3$ zurückgegangen. Ophthalmoskopisch war beiderseits Neuritis optica zu erkennen; ausser der beinahe vollständigen Taubheit fanden sich im Bereich der übrigen Gehirnnerven keine Störungen. Innere Organe, Motilität und Sensibilität, Sehnen- und Hautreflexe waren normal geblieben; nur bestand die oben beschriebene Gehstörung.

Von da an blieb Pat. dauernd bettlägerig. Die Somnolenz nahm mehr und mehr zu, der Appetit mangelte; vom 18. November an erfolgte öfters Erbrechen kurze Zeit nach den Mahlzeiten.

Immer mehr machte sich allgemeine Apathie geltend; über die Hinterhauptsschmerzen klagte Pat. höchstens auf Befragen; passive Drehungen des Kopfes waren nicht schmerzhaft.

Drei Tage vor dem Tode wurden ophthalmoskopisch ausser der Neuritis auch beiderseits kleine weisslichgelbe Flecken im Umkreise der Papille wahrgenommen, die Maculagegenden waren unbetheiligt.

Am vorletzten Tag fing Pat. an, stark zu schwitzen; erst jetzt stellten sich auch geringe Schluckbeschwerden ein; zum Sprechen war Pat. nur mit Mühe zu bewegen, brachte aber die Worte richtig hervor.

Am 30. November blieb der Zustand ebenso; das Brechen liess etwas nach. Die Ernährung mittelst der Schlundsonde ging ohne Schwierigkeit von Statten. Abends erst wurde unter leichter Temperatursteigerung (37,8) der Puls plötzlich sehr frequent und die Athmung aussetzend. So erfolgte der Exitus.

Erst in der allerletzten Zeit hatte sich beginnende Abmagerung und dementsprechend geringe allgemeine Abnahme der Muskelkraft gezeigt. Die Behandlung hatte in der Verabreichung von Jodkalium in mittleren Dosen bestanden; nach Beginn der Magenbeschwerden wurde das Mittel ausgesetzt und nun symptomatisch verfahren.

Anatomisches. Aus dem Protokoll der von Herrn Prof. Roth ausgeführten **Section** ist Folgendes ausgezogen:

Schädel breit und etwas flach, sehr dünn. Innenfläche der Stirn- und Parietalbeine rauh. Aussenfläche der Dura unregelmässig geröthet und rauh. Sinus longitudinalis eng, enthält wenig flüssiges Blut. Dura beiderseits gespannt, deren Innenfläche glänzend; weiche Häute trocken, transparent; Gyri abgeplattet. Venen schwach gefüllt.

An der Basis füllt das Gehirn die vordere und mittlere Schädelgrube prall aus. Nn. optici an der Gehirnbasis adhärent, Pons breit; auch die hintere Schädelgrube wird prall ausgefüllt. Arteria basilaris etwas nach rechts abweichend.

Gehirn sehr gross, wiegt 1713 Grm. Die Gegend um das Infundibulum weisslich gestreift und stark nach unten prominirend. Die Tubb. mammillaria etwas nach hinten verschoben; Nn. oculomotorii an ihrem Anfang röthlich und abgeplattet. Ein grosser Theil des oberen hinteren Kleinhirnlappens liegt neben der Medulla oblongata, zapfenartig durch das For. magnum ragend. Die Kleinhirnhemisphären breit und abgeplattet.

Seitenventrikel mit viel klarer Flüssigkeit gefüllt (150 Ccm., also reines Hirngewicht 1563 Grm.). Das Ependym lateralwärts schwielig. Weisse Substanz rein weiss; For. Monroï vollständig offen und sehr weit. Der Balken sehr dünn, der mittlere Ventrikel sehr weit. Tela chorioïdea blassröthlich, beiderseits mit den Thalami ungewöhnlich fest verwachsen.

3. Ventrikel weit, unregelmässig gestaltet. Am hinteren oberen und mittleren Theil des rechten Thalamus opt. erheben sich rundliche, sehr weiche Geschwulstmassen. Nach Durchschneidung des Splenium corp. call. findet sich auf dem hinteren oberen Umfang des Kleinhirns eine röthlich-graue halbmondförmige Geschwulstmasse, welche sich vom Kleinhirn sehr stark absetzt und Hühnereigrösse besitzt. Dieselbe nimmt den ganzen oberen Umfang des Kleinhirns ein.

Beim Aufschneiden der rechten Kleinhirnhemisphäre sieht man den hinteren Recessus des 4. Ventrikels. Der vordere Theil des 4. Ventrikels ist ganz erfüllt von Geschwulstmasse. Die gesammte Geschwulst ist von der Grösse eines kleinen Apfels. Die Zirbeldrüse fehlt vollständig (s. nebenstehende Fig. 2.)

Von den Befunden in den übrigen Organen ist erwähnenswerth, dass sich offenes Foramen ovale, enge (5,4 Cm.) Aorta mit spärlichen Fettflecken in der Intima, Hyperplasie der Thymus, Schwellung der Tonsillen, der Solitärfollikel des Darmes und der Peyer'schen Plaques fanden; dazu Struma gelatinosa totalis, abnorme Lappung der linken Lunge (Einkerbung im Unterlappen) und chronische Gastritis.

Mikroskopisch zeigte eine frisch dem Tumor in der Gegend der Zirbeldrüse entnommene Probe zahlreiche, dicht gedrängte kleine, den Körnern des Kleinhirns entsprechende Zellen, dazwischen doppelt so grosse, mit grossem Kern und Kernkörperchen und trübem Protoplasma versehene Rundzellen, einzelne, mehr glänzende, stern- und spindelförmige Zellen.

Der rechte Bulbus wurde frisch halbirt, und es zeigte sich eine starke Schwellung der röthlich-grauen Retina circa 2—3 Mm. weit im Umkreise der Papilla opt. In dieser Partie mehrere radiär gestellte, circa 1 Mm. lange Strichelchen und ein weisslicher sandkorngrosser Fleck.

Die anatomische Diagnose lautete demnach: *Gliosarcoma der Zirbeldrüse, der Vierhügelgegend, der vorderen Kleinhirngegend und des hinteren Umfangs des 3. Ventrikels. Hydrocephalus internus, Oedem und Hypostase der Lungen, venöse Hyperämie der Nieren, Milz, Leber u. s. w.*

Das Gehirn und der Inhalt beider Orbitae wurde ebenso wie ein entsprechendes normales Vergleichspräparat in Müller'sche Flüssigkeit gelegt; nach 6 Wochen begann die genaue Untersuchung.

Fig. 2.

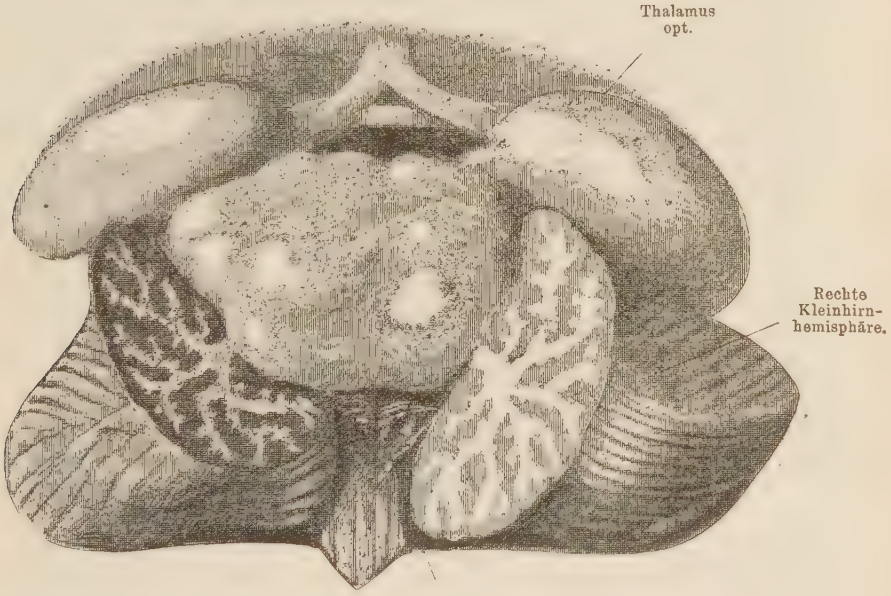

Boden des IV. Ventrikels.

Zur Bestimmung der Grenzen der Neubildung wurde der Hirnstamm zunächst in eine Reihe circa 1 Cm. dicker Querschnittsscheiben zerlegt; von diesen Scheiben wurden dann später in gewissen Partieen noch dünnere Schnitte angefertigt. Schon makroskopisch war auf diese Weise im Vergleich mit dem ebenso behandelten normalen Präparate die folgende, jeweilen mikroskopisch controlirte Grenzbestimmung wahrzunehmen.

Nach vorn ist die Geschwulst, ausser frei in den 3. Ventrikel, auch in die Substanz der auseinandergedrängten Sehhügel eingewachsen und zwar ungleich. Während in den linken Thalamus nur ein stark erbsengrosser Zapfen der Geschwulst nahe der oberen Fläche eingedrungen ist, zeigt sich der rechte Sehhügel in seiner ganzen hinteren Hälfte bis hart an seine vordere und äussere Begrenzung hin von den Geschwulstelementen durchwachsen.

Die Ausdehnung der Geschwulst nach unten veranschaulicht Fig. 3, welche einem Querschnitte entspricht, der am vorderen Rande der Brücke und also etwa in der Mitte zwischen den Vierhügelpaaren durchgeführt ist; sie zeigt das vordere Stück des Präparates noch im Zusammenhang mit den beiden Thalami.

Weiter vorn, den Oculomotoriusfasern entsprechend, hat die Neubildung eher noch etwas tiefer gegriffen, nach hinten zu wird die Grenze immer oberflächlicher und erreicht am vorderen Ende des 4. Ventrikels, der durch die von vorn andrängende Geschwulst um circa 4 Mm. verkürzt erscheint, dessen Boden. Vom Aquaeductus Sylv. ist keine Spur zu erkennen. Vorderes Marksegel und Kleinhirnvierhügelarme zum Theil sind in die Geschwulst aufgegangen; die beiden Trochleares sind eine Strecke weit in die Geschwulst hinein als derbe Stränge verfolgbar, bis zu einer gegenseitigen Entfernung von etwa 1 Cm. Die ganze Vierhügelplatte, der Aquaed. Sylv. und dessen Boden ist also durch Geschwulstmasse ersetzt; von den beiderseits zum Theil erhaltenen Vierhügelarmen und Corpp. geniculata aus lässt sich eine wesentlich symmetrische Ausdehnung der Neubildung erkennen.

Fig. 3.

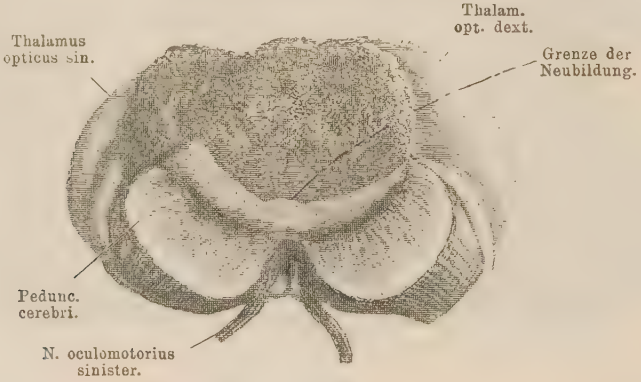

Die Querschnitte der Oblongata zeigen gar keinen pathologischen Befund; insbesondere entbehrt die Gegend der Acusticuscentren jeder anatomischen Veränderung. Ich glaubte daher von einer genaueren Untersuchung dieser Gegend in Serienschnitten absehen zu können, obschon in Hope's Fall (s. unten) eine dort nicht ganz aufgeklärte absteigende Degeneration in den Vordersträngen gefunden wurde.

Weder die Kleinhirnhemisphären, noch die übrigen Grosshirntheile zeigen irgend etwas Auffälliges.

Die mikroskopische Untersuchung wies zunächst nach, dass der Tumor in zahlreichen, den verschiedenen Gegenden entnommenen Proben aus denselben oben gekennzeichneten Elementen bestand. Nirgends, besonders auch nicht in der Nähe der zum Theil erhaltenen Zirbelstiele waren geschichtete Körper oder Kalkconcremente zu finden. In der Nähe der angrenzenden Hirnsubstanz liess sich eine bis 1 Cm. breite

Zone finden, in welcher Körnchenzellen und Myelingerinnsel gehäuft waren. Die zunächstliegenden Hirnpartieen fühlten sich an mehreren Orten weich an; mikroskopisch waren dort indessen keine Anzeichen von Degeneration zu finden, so dass die Auflockerung auf Oedem bezogen wurde.

Zur genaueren Prüfung wurden zwei kubische Stücke, welche, aus der Gegend des vorderen und des hinteren Vierhügels entnommen, theils aus Geschwulst, theils aus angrenzender Hirnsubstanz bestanden, in Serienschnitten mit Weigert'scher Doppelfärbung behandelt. An diesen Präparaten war zu erkennen, dass sich der Tumor mit seinen Einschlüssen von degenerirter Hirnsubstanz von der noch unveränderten Gehirnmasse scharf absetzte und dass sich an der Grenze die Geschwulstzellen in continuirlichen Zapfen und Strängen den Neurogliamaschen entsprechend zwischen die Faserbündel eindrängten.

Die peripheren Nerven wurden in einzelnen Zupfpräparaten, die mit Osmiumsäure und eventueller Nachfärbung mit Pikrocarmin u. s. w. behandelt wurden, untersucht. In Proben, welche nahe dem Gehirn entnommen waren, liessen sich zahlreiche Körnchenzellen, fettig zerfallene Markscheiden, zahlreiche interstitielle Spindel- und Rundzellen in den Oculomotorii und Trochleares nachweisen. Normal verhielten sich Trigemini und Abducentes. Die Acustici waren von ganz weicher Consistenz. Doch war in zahlreichen Präparaten keine Degeneration nachzuweisen, somit postmortale Veränderung anzunehmen.[1])

In den nahe den Muskeln ausgeschnittenen Proben fand sich mehr oder minder vorgeschrittene Degeneration in den beiden Trochleares, den verschiedenen Aesten der Oculomotorii, besonders den zu den Recti superiores ziehenden, keine in den Abducentes. Fettig degenerirte, gekörnelte, undeutlich quergestreifte und stark verdünnte Muskelfasern wurden in Zupfpräparaten der beiden Obliqui sup., der Levatores palpebrae, in geringerer Zahl auch der anderen vom Oculomotorius versorgten äusseren Augenmuskeln entdeckt.

Das eben betrachtete Krankheitsbild entspricht der progressiven complicirten Form der nucleären Ophthalmoplegie[2]) und erhärtet zunächst die Lehre, dass es sich in diesen Fällen um anatomisch nachgewiesene Erkrankungen der Augenmuskelnerven, bezw. ihrer Kerne handelt, zum Unterschied von den uncomplicirten interioren oder exterioren Ophthalmoplegien.

Was nun die Zusammenstellung unseres Befundes mit der anatomisch entsprechenden Casuistik anbelangt, so habe ich aus der Literatur 29, freilich sehr ungleich beobachtete, einigermaassen vergleichbare Fälle gefunden. Sie zerfallen in 3 Gruppen, nämlich in die reinen Zirbeldrüsengeschwülste, in die Tumoren der Zirbel

1) Die Untersuchung des Gehörorgans wird von Herrn Doc. Dr. Siebenmann vorgenommen.

2) s. Mauthner, Die Lehre von den Augenmuskellähmungen. 1889, und Sutter, Casuistischer Beitrag zur Lehre der Ophthalmoplegien. 1889.

und der Vierhügel und die Affectionen der letzteren für sich. Da die Verschiedenheit der übrigens nicht immer genau angegebenen Ausbreitung der Neubildung keine hervorragenden Beziehungen zu den Unterschieden der hauptsächlichen klinischen Symptome zeigt, entsprechend der Thatsache, dass der Tumor durch Druck ebensowohl, als durch anatomische Betheiligung auf einen Hirntheil einwirken kann, mag es gestattet sein, diese Fälle übersichtlich in der folgenden Tabelle zusammenzustellen.

Es bedeutet in jeder Columne die erste Zahl diejenige der positiven Angaben für das nebenstehende Symptom, die zweite, klein gedruckte ist die Zahl der ausdrücklich negativen Angaben.

Es wurde klinisch beobachtet	I. Gruppe in 8 Fällen von Zirbeltumoren	II. Gruppe in 5 Fällen von Tumoren der Zirbeldrüse und der Vierhügel	III. Gruppe in 16 Fällen von Tumoren der Vierhügel	im eigenen Fall (gehört zu Gruppe II)	Summe
Ataxie der unteren Extremit.	6 mal	4_1 mal	14 mal	1 mal	24_1 mal
Augenmuskellähmungen [1]):					
im Bereich d. Oculomotorius	7_1 =	3 =	11 =	1 =	22_1 =
= = = Trochlearis ..	3 =	1 =	1 =	1 =	6 =
= = = Abducens . .	3 =	2_1 =	4 =	1_1 =	9_2 =
Betheiligung des Opticus [2]) .	6_2 =	3 =	10_2 =	1 =	20_4 =
Störungen der Intelligenz . .	6_1 =	4 =	6_1 =	1 =	17_2 =
Kopfschmerzen	7 =	3 =	10_1 =	1 =	21_1 =
Schwindelgefühl	1 =	3 =	4 =	1_1 =	8_1 =
Epileptische Convulsionen .	4_2 =	2 =	2_1 =	1_1 =	8_4 =
Erbrechen	3 =	3 =	8 =	1 =	15 =
Lähmung des Facialis	2 =	1 =	4 =	(1) =	8 =
Gehörstörungen	1_1 =	4 =	5 =	1 =	11_1 =

Seltener verzeichnete Symptome sind folgende: in allen 29 Fällen 6 mal Motilitätsstörungen der oberen Extremität, 2 mal Schluckbeschwerden, Pulsverlangsamung, Sopor, prämortale Temperatursteigerung, 1 mal Polyurie, trophische Störungen, vasomotorische Unregelmässigkeiten und Herabsetzung des Geschlechtstriebes.

Von der I. Gruppe hat Reinhold [3]) 3 Fälle (Blanquique, Massot, Nieden) mit einem eigenen zusammengestellt; dazu kommen die Fälle von Schulz [4]), Pontoppidan [5]), Kny [6]) und Daly [7]). Ausgelassen sind der nur erwähnte Fall Biermer's und die 2 nicht

1) Doppelsehen findet sich nur 5 mal ausdrücklich erwähnt.

2) Stauungspapille 6 mal angegeben.

3) Ein Fall von Tumor der Zirbeldrüse. Beobachtung aus der med. Klinik zu Freiburg. 1886. 4) Neurolog. Centralbl. 1888. 5) Ebenda 1888.

6) Ebenda 1889. 7) Brain. 1887.

genügend beschriebenen Fälle von Blane und Schmidt, welche sich bei Ladame[1]) finden.

Von der II. Gruppe sind diejenigen von Duffin, Gowers und Nothnagel bei Bernhardt[2]) aufgeführt, derjenige von Fischer bei Hope[3]), derjenige von Feilchenfeld im Neurolog. Centralbl. von 1885. Hierher ist auch der hier besprochene Fall zu zählen.

Die III. Gruppe ist zum Theil von Hope (l. c.) mit einem eigenen entsprechenden Fall zusammengestellt, nämlich die Fälle von Nothnagel (1882), Ferrier und die 2 von Bristowe (1883 u. 1886), theils von Bernhardt (l. c.), nämlich diejenigen von Annuske, Pilz, Kohts, Hirtz, Klebs, Rosenthal, Seidel, Henoch (1880). Bei Ladame finden sich noch die Fälle von Henoch (1864) und Steffen, und ein weiterer Fall wird von Nothnagel in der Wiener med. Presse 1889 besprochen. Ausgelassen ist ein ebendort nur erwähnter 4. Fall Nothnagel's.

Es zeigt sich nun vor Allem, dass für unseren Fall das vollkommen zutrifft, was Nothnagel[4]) kürzlich als Charakteristik der Vierhügeltumoren kurz zusammengefasst hat, was auch in der Tabelle deutlich zur Geltung kommt. Ataxie der unteren Extremität und Lähmung der Augennerven auf beiden Seiten, und zwar etwas ungleich vertheilt, bildeten neben den für Tumoren überhaupt passenden Dingen die hauptsächlichen Symptome. Auch hier trat eine Erscheinung hinzu, die Nothnagel als für die allermeisten Fälle nachgewiesen erwähnt, nämlich Sehstörung.

Was die meisten übrigen Symptome anbetrifft, so möchte ich mich mit deren tabellarischer Zusammenstellung begnügen, vor Allem da eine eingehende Würdigung derselben in physiologischer und pathologischer Beziehung vor nicht langer Zeit von Hope (l. c.) und von Reinhold (l. c.) vorgenommen worden ist; zudem würde der vorliegende Fall keinen Anlass zu irgend welchen anderen, als den in der citirten Literatur vertretenen Gesichtspunkten bieten.

Als merkwürdig wäre hervorzuheben das erst ganz späte Auftreten von Occipitalschmerzen und das Fehlen jeder anderen Kopfschmerzen in unserem Falle.

Es sei mir aber noch gestattet, auf 2 Momente des Krankheitsbildes aufmerksam zu machen.

Schon früh trat die Gehörsstörung auf, und es ist auffällig,

1) Symptomatologie und Diagnostik der Hirngeschwülste. 1865.
2) Beiträge zur Symptomatologie und Diagnostik der Hirngeschwülste. 1881.
3) Ueber einen Fall von Tumor der Vierhügel. 1888.
4) Wiener med. Presse. 1889.

dass von den übrigen 5 Fällen der II. Gruppe Gehörsstörungen 4 mal ausdrücklich angegeben werden.

Dass die Kerngegend und der Stamm des Acusticus nicht als anatomisch verändert nachgewiesen werden konnten, habe ich hervorgehoben, und es wird daher die Untersuchung des inneren Ohres, welche Herr Docent Dr. Siebenmann vorzunehmen im Begriffe ist, das hier noch Wissenswerthe an den Tag legen. Erwähnen möchte ich, dass Prof. Steinbrügge[1]) in der otologischen Section der 62. Naturforscherversammlung in Heidelberg über einen Fall von Tumor der Zirbeldrüse berichtete, bei dem Depression der Reissnerschen Membran in beiden Schnecken und Verdrängung der Corti'schen Membran gegen die Köpfe der Pfeiler, Knickung der letzteren, auch Spuren beginnender Entzündung und Veränderungen des Epithels nachgewiesen wurden. In diesem Falle bestand, wie in dem vorliegenden, hochgradiger Hydrocephalus internus, Compression des Gehirns, Abflachung der Windungen, und Steinbrügge weist daher auf die Möglichkeit hin, dass die Depression der Reissner'schen Membran mit der intracraniellen Drucksteigerung zusammengehangen habe. Es sei denkbar, dass die Drucksteigerung sich durch den Aquaeductus cochleae hindurch in die perilymphatischen Räume hin fortpflanzen könne, während dieselbe dem Saccus endolymphaticus gegenüber, anatomischer Verhältnisse halber, eng begrenzt sei.

Für unseren Fall wäre, diese Erklärung angenommen, höchst bemerkenswerth der frühe Eintritt der Hörstörung, zu einer Zeit, wo sich andere Hirndruckerscheinungen noch gar nicht bemerkbar machten.

Von grösster Wichtigkeit scheint mir ein weiteres Symptom zu sein, das verdient, näher betrachtet zu werden, nämlich die doppelseitige Trochlearisparalyse.

Schon Bernhardt[2]) lehrt im Anschluss an den Nieden'schen Fall, dass Lähmung des N. trochlearis (in jenem Falle einseitige) für Geschwülste der Gegend der Zirbeldrüse ein entschieden charakteristischer Befund zu sein scheine, dessen Erhebung indessen offenbar eine nicht Jedem zu Gebote stehende Gewandtheit in der Untersuchung von Augenmuskellähmungen voraussetze (l. c. S. 178).

Mauthner begründet ebenfalls mit Hinweis auf den Niedenschen Fall die Ansicht, dass doppelseitige Trochlearisparese leicht durch eine Tumorbildung der Zirbeldrüse hervorgerufen werden könne durch Compression der Trochleariskreuzung im Velum medullare ant.,

---

1) Archiv f. Ohrenheilkunde. Dec. 1889.

2) Wie auch Nothnagel, Topische Diagnostik der Hirngeschwülste.

fügt aber bei, dass eine derartige Läsion der Trochleares auch durch Meningitis bedingt werden könne.

Remak[1]) hat bei Gelegenheit der Vorstellung eines Falles von doppelseitiger Trochlearisparese festgestellt, dass diese Erscheinung (ausser bei Ophthalmoplegien anderer Art bei Polioencephalitis sup.) bis dahin in anderen Fällen nicht beobachtet worden, als eben im Nieden'schen, dort aber nur einseitig und vorübergehend, dann angedeutet im Falle von Pontoppidan, wo starrer Blick und beschränkte Beweglichkeit nach allen Richtungen hin, und im Falle von Daly, wo nicht näher charakterisirte allgemeine Störungen der Augenmuskeln zur Beobachtung kamen. Diesen 3 Fällen ist in der obenstehenden Tabelle noch der alte Fall von Henoch (1864), in welchem starrer Blick bestand, und einer der Nothnagel'schen Fälle (1879), in welchem Starrheit der Augen angegeben wird, beigezählt.

Ich bemerke, dass Nothnagel versichert, in den meisten seiner 4 Fälle Trochlearis- und Abducenslähmung neben der Oculomotoriusaffection gesehen zu haben. Aus den mir zu Gebote stehenden Publicationen finde ich hingegen keine anderen hier zu verwerthenden Angaben.

Es war also in unserem Falle dieses Symptom der doppelten Trochlearisparalyse schon als ein selten nachgewiesenes von hoher Bedeutung; es wurde aber bei dem eigenartigen zeitlichen Verlauf der Krankheit auch in dem eben erwähnten Sinne diagnostisch wichtig.

Es ist augenfällig, dass in unserem Krankheitsbilde das ätiologische Moment zweiter Kategorie, nämlich das anatomische Substrat, sehr unklar bleiben musste, als die Diagnose der nucleären Ophthalmoplegie schon hinreichend feststand. War doch geraume Zeit hindurch bei dem Schwanken der Symptome nicht einmal über die Form der Ophthalmoplegie (exteriore oder complicirte) zu entscheiden. Die bekannten Symptome, welche auf einen Tumor deuten mussten, traten erst später auf.

Nun wiesen die Blickfelder bei Annahme der nucleären Erkrankung, ob man nun dem Hensen-Völkers'schen, oder dem Kahler-Pick'schen Schema der Einrichtung des Oculomotoriuskernes beipflichtete, auf eine unregelmässige, räumlich unzusammenhängende Affection. In beiden Schemata steht der Unterkern für den M. rect. medial., welcher in unserem Fall damals frei blieb, zwischen den

1) Neurolog. Centralbl. 1888. Nr. 1. — Nach einer freundlichen Mittheilung von Herrn Dr. Remak ist in diesem Falle die Annahme eines Zirbeltumors später wieder unwahrscheinlich geworden, da der Kranke wesentlich gebessert entlassen wurde. Er hat sich seit längerer Zeit nicht wieder blicken lassen.

Unterkernen der hier erkrankten anderen Oculomotoriusäste. An einen Process, der dem Verlaufe der Gefässe irgendwie entsprochen hätte, war daher nicht zu denken, obwohl die manchmal ziemlich symmetrisch scheinende Affection zuerst darauf hindeuten konnte.

Auf Anregung von Remak's Publication (l. c.) wurde nun die Annahme eines Tumors der Zirbeldrüse näher geprüft. Es liess sich denken, dass ein solcher, von vorne nach hinten anwachsend, die Trochleariskreuzung im Marksegel in hervorragendem Maasse schädigte, während er mit einer unregelmässigen Oberfläche nach unten drückend, oder auch dahin einwachsend, erst nach und nach die Oculomotoriuskerne betheiligte. Das Verhältniss der Intensität von Trochlearisparalyse und Oculomotoriusparese war so verständlicher, als wenn man für den Trochlearis nicht die fasciculare Lähmung im Marksegel, sondern die nucleare zuhinterst am Oculomotoriuskerne localisirt hätte annehmen wollen.

Die Verwerthung unseres anatomischen Befundes zur Befestigung dieser Anschauung ist leider nicht gestattet. Derselbe entspricht mit seiner umfänglichen Zerstörung einem gänzlich veränderten, weit ausgedehnteren Krankheitsbilde, welches begreiflicherweise vor dem Tode genau nicht mehr festgestellt werden konnte.

Doch ist die durch den weiteren Krankheitsverlauf und durch die Obduction im Grossen und Ganzen erfolgte Bestätigung jener Annahme werthvoll genug in Anbetracht der Seltenheit derartiger Beobachtungen. Nur darf streng genommen in unserem Falle die Möglichkeit nicht von der Hand gewiesen werden, dass die sarkomatöse Wucherung zuerst in unregelmässiger Weise die Vierhügel und erst später die Zirbeldrüse selbst ergriffen habe.

Jedenfalls ist in solchen Fällen frühes Erkennen der Trochlearisbetheiligung von hoher Wichtigkeit, und es dürfte sich mit Bezug auf die oben angeführte Bemerkung Bernhardt's, wenn die Prüfung auf Doppelbilder nicht zum Ziele führt, ausser den von Mauthner (l. c. S. 619) angeführten diagnostischen Behelfen die Aufnahme des Blickfeldes am Perimeter als sehr einfach allgemeinerer Beachtung empfehlen.

Es ist mir eine angenehme Pflicht, zum Schlusse meinem verehrten früheren Chef, Herrn Prof. Immermann, für die freundliche Anregung zu dieser Arbeit, Herrn Prof. Roth für die gütige Anleitung bei der anatomischen Untersuchung und Herrn Dr. Hübscher für die werthvolle Unterstützuug bei der klinischen Beobachtung meinen herzlichsten Dank auszusprechen.